BAUSCH+LOMB

医家向け資料

「加齢黄斑変性の治療指針」より

加齢黄斑変性 前駆病変の診療ガイド

監修：関西医科大学眼科教授　髙橋 寛二 先生

加齢黄斑変性（AMD）を前駆病変から診るために

わが国におけるAMD診療のガイドラインとして、厚生労働省研究班の加齢黄斑変性診断基準/治療指針作成ワーキンググループにより、『**加齢黄斑変性の分類と診断基準**』に続き、『**加齢黄斑変性の治療指針**』が作成・発表されました。「指針」では、前駆病変を含めた病期、病型、病態に応じた最新の治療戦略がアルゴリズム形式で明快に提示されています。 本冊子は、これらの引用のもと、治療戦略の一環として今後重要性を増す予防的視点からみた前駆病変の扱い方についてフォーカスしたものです。

■ 加齢黄斑変性の治療指針（アルゴリズム）における 前駆病変に対する推奨治療

経過観察

特に軟性ドルーゼンが大型化する過程で色素沈着を生ずる時期には、CNV発生に注意

ライフスタイルと食生活の改善

禁煙：日本人では喫煙とAMD/PCVの発症との強い関連が、疫学的にも遺伝子解析からも証明されている

食生活：欧米で抗酸化物質を多く含む食物摂取によってAMDリスクが軽減することが明らかになっている

サプリメント摂取

AREDSランダム化対照試験
→レベルI のエビデンス
→諸外国ではAMDの標準的治療

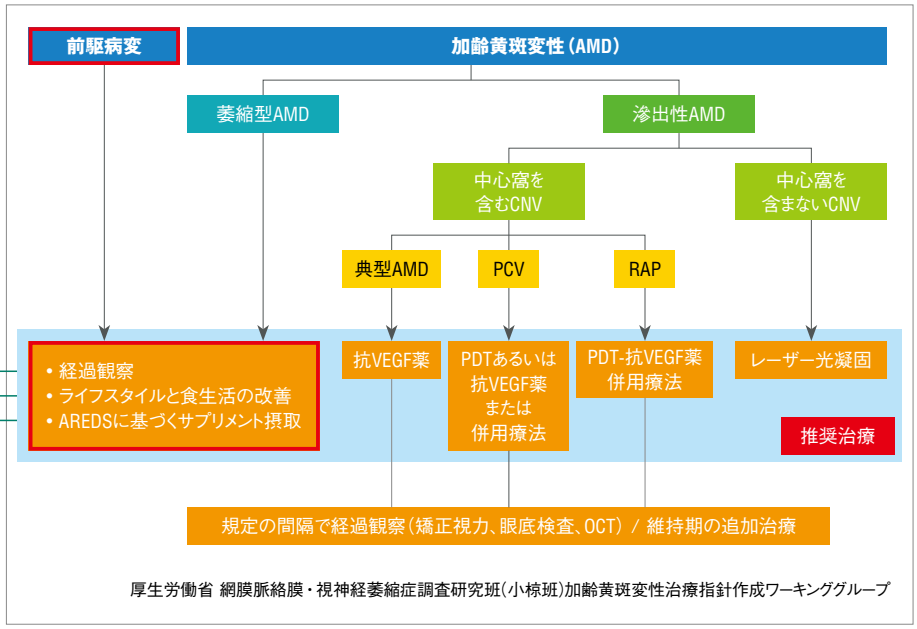

厚生労働省 網膜脈絡膜・視神経萎縮症調査研究班（小椋班）加齢黄斑変性治療指針作成ワーキンググループ

「加齢黄斑変性の治療指針」より（加齢黄斑変性治療指針作成ワーキンググループ／日眼会誌 116巻12号）

前駆病変、萎縮型加齢黄斑変性に対しては、**「経過観察、ライフスタイルと食生活の改善、AREDSに基づくサプリメント摂取」**として、経過観察のほか、予防的治療を組み込んだ。

一般に軟性ドルーゼンや網膜色素上皮異常、萎縮型加齢黄斑変性に対しては、現在のところ眼底病変そのものに対する治療方法に確立されたものはなく、**「経過観察」**を基本とした。

「ライフスタイルと食生活の改善」については、日本人において喫煙歴と加齢黄斑変性発症との関連が証明されており、また欧米において抗酸化物質を多く含む食物摂取によって加齢黄斑変性のリスクが軽減することが明らかになっているため、この文言を用いた。

「サプリメント摂取」については、日本人における明確な有用性の証明はないが、欧米においてAREDS Research Groupによりランダム化比較対照臨床試験が行われた結果を重視し、わが国においてもこれを採用した。このスタディでは、高用量のビタミンC、ビタミンE、βカロチン、亜鉛の内服によって中等度以上の軟性ドルーゼンを持つグループおよび加齢黄斑変性の対側眼のグループで加齢黄斑変性発症と視力低下のリスクを低下させることがレベルI のエビデンスをもって報告されており、諸外国ではサプリメント摂取が加齢黄斑変性の標準的治療となっている。

また、このスタディにおいて実際に病巣進展と視力低下の抑制が証明されているのは、

① 中等大以上の軟性ドルーゼンが多発あるいは大きい軟性ドルーゼンが1個以上見られる場合、
② 中心窩外の地図状萎縮が黄斑部に見られる症例、
③ 進行期の加齢黄斑変性が片眼にあるか、加齢黄斑変性による1眼の視力低下がみられる場合、

である。①は診断基準の前駆病変、②は萎縮型加齢黄斑変性に該当する所見であり、萎縮型加齢黄斑変性も予防的治療の対象とした。実際のサプリメント内服にあたっては、日本人用に処方が変更された製品が市販されているので、なるべくAREDSの処方に近いものを選択する必要がある。

CNV：脈絡膜新生血管, PCV：ポリープ状脈絡膜血管症, RAP：網膜血管腫状増殖, VEGF：血管内皮増殖因子, PDT：光線力学的療法, OCT：光干渉断層計, AREDS：Age-Related Eye Disease Study

■ 症例参照：エビデンスからみたAREDS処方サプリメントの適応

サプリメント内服の比較適応（AREDSでは非証明）

軟性ドルーゼン（軽度）

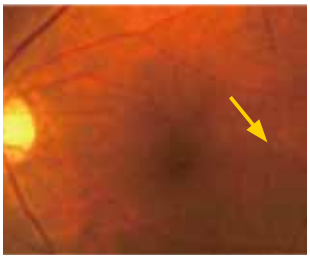

AREDS基準： 多数の小型ドルーゼン、少数の中型ドルーゼン（63μm ～ 125μm未満）

網膜色素上皮異常（色素沈着）

（本症例ではreticular pseudodrusenも合併）

網膜色素上皮異常（色素むら）

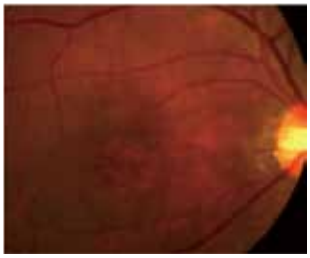

網膜色素上皮異常（色素脱失）

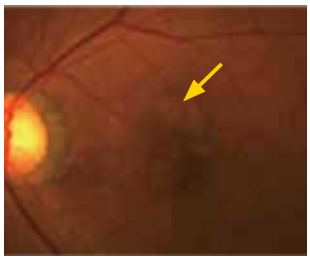

網膜色素上皮異常 漿液性網膜色素上皮剥離（1乳頭径未満）

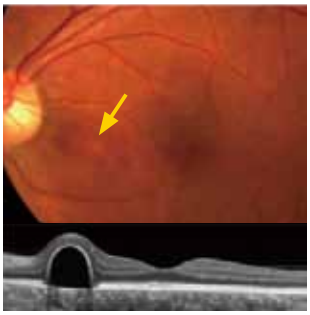

サプリメント内服がより一層推奨される症例（AREDSでエビデンス証明）

AREDS Evidence

軟性ドルーゼン（中～大型）

AREDS基準：
大型ドルーゼン（125μm以上）
または多数の中型ドルーゼン

中心窩外地図状萎縮

わが国の診断基準での萎縮型加齢黄斑変性

進行期AMDの僚眼

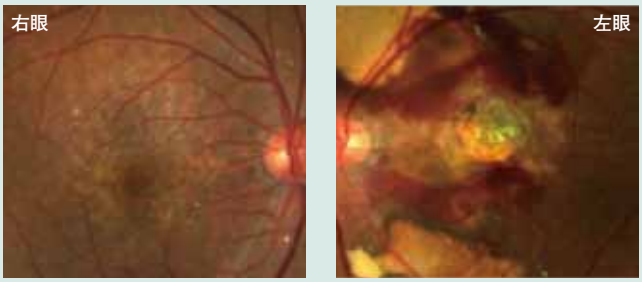

滲出型、萎縮型AMDのために視力低下を生じた眼の僚眼。
（この例では右眼が予防的治療の対象）

（写真提供：高橋　寛二　先生）

「加齢黄斑変性の分類と診断基準」より（加齢黄斑変性診断基準作成ワーキンググループ／日眼会誌 112巻12号）

年齢50歳以上の症例において、中心窩を中心とする直径6,000μm以内の領域に以下の病変がみられる。

1. 前駆病変　軟性ドルーゼン*1、網膜色素上皮異常*2が前駆病変として重要である。

2. 滲出型加齢黄斑変性

主要所見：以下の主要所見の少なくとも一つを満たすものを確診例とする。
①脈絡膜新生血管　②漿液性網膜色素上皮剥離　③出血性網膜色素上皮剥離　④線維性瘢痕

随伴所見：以下の所見を伴うことが多い。
①滲出性変化：網膜下灰白色斑（網膜下フィブリン）、硬性白斑、網膜浮腫、漿液性網膜剥離　②網膜または網膜下出血

3. 萎縮型加齢黄斑変性　脈絡膜血管が透見できる網膜色素上皮の境界鮮明な地図状萎縮を伴う。

4. 除外規定　近視、炎症性疾患、変性疾患、外傷などによる病変を除外する。

*1　軟性ドルーゼンは直径63μm以上のものが1個以上みられれば有意とする
*2　網膜色素上皮異常とは網膜色素上皮の色素脱失、色素沈着、色素むら、小型の漿液性網膜色素上皮剥離（直径1乳頭径未満）を指す